


QUINTESSENZA EDIZIONI S.r.l. - Via Ciro Menotti 65 - 20017 Rho (Mi) - Poste Italiane Spa - Sped. in A.P. D.L. 353/2003 (conv. in L. 27/02/04 n. 46) art. 1 comma 1, DCB - Milano

Quintessenza

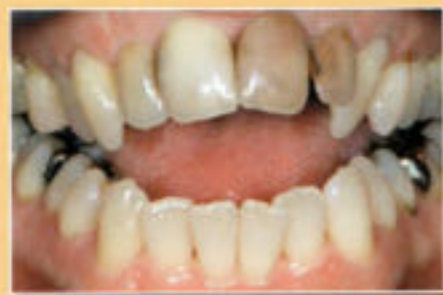# Odontotecnica

9/2014

ANNO 31/SETTEMBRE 2014

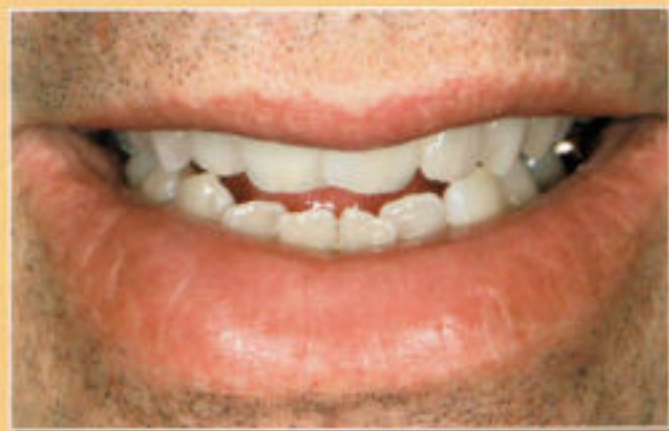
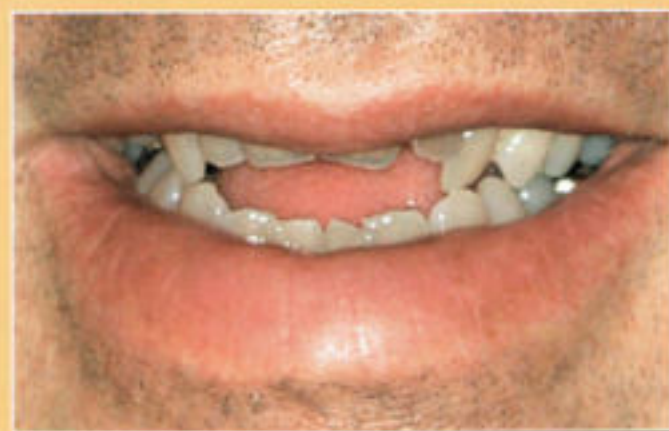
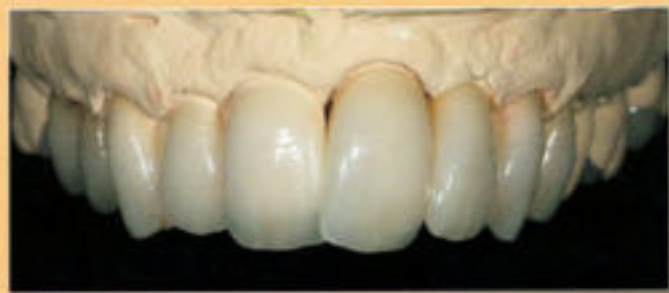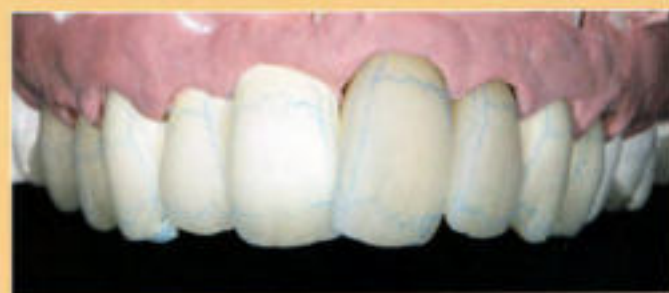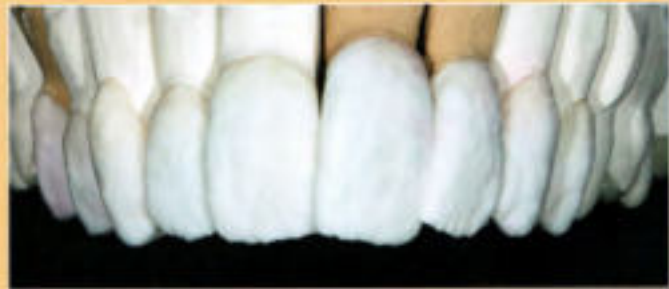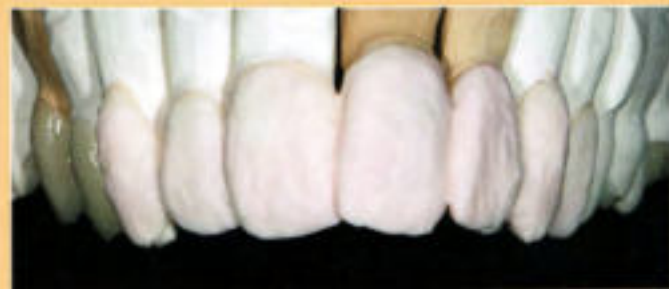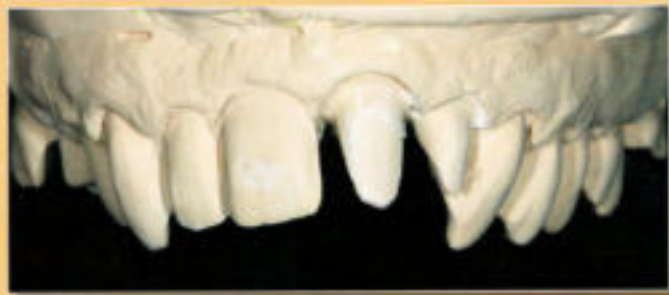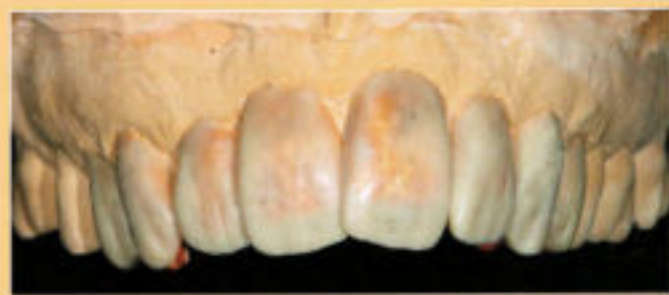# Estetica dentale eccellente

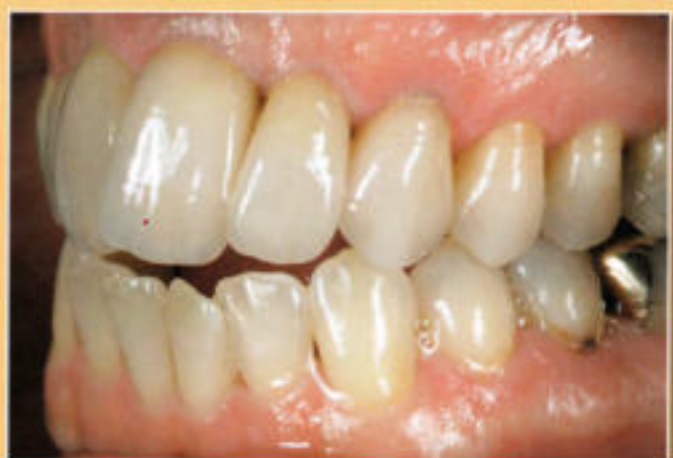
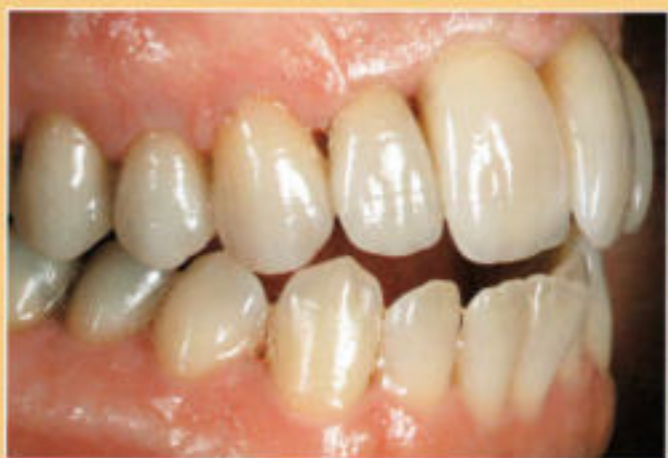
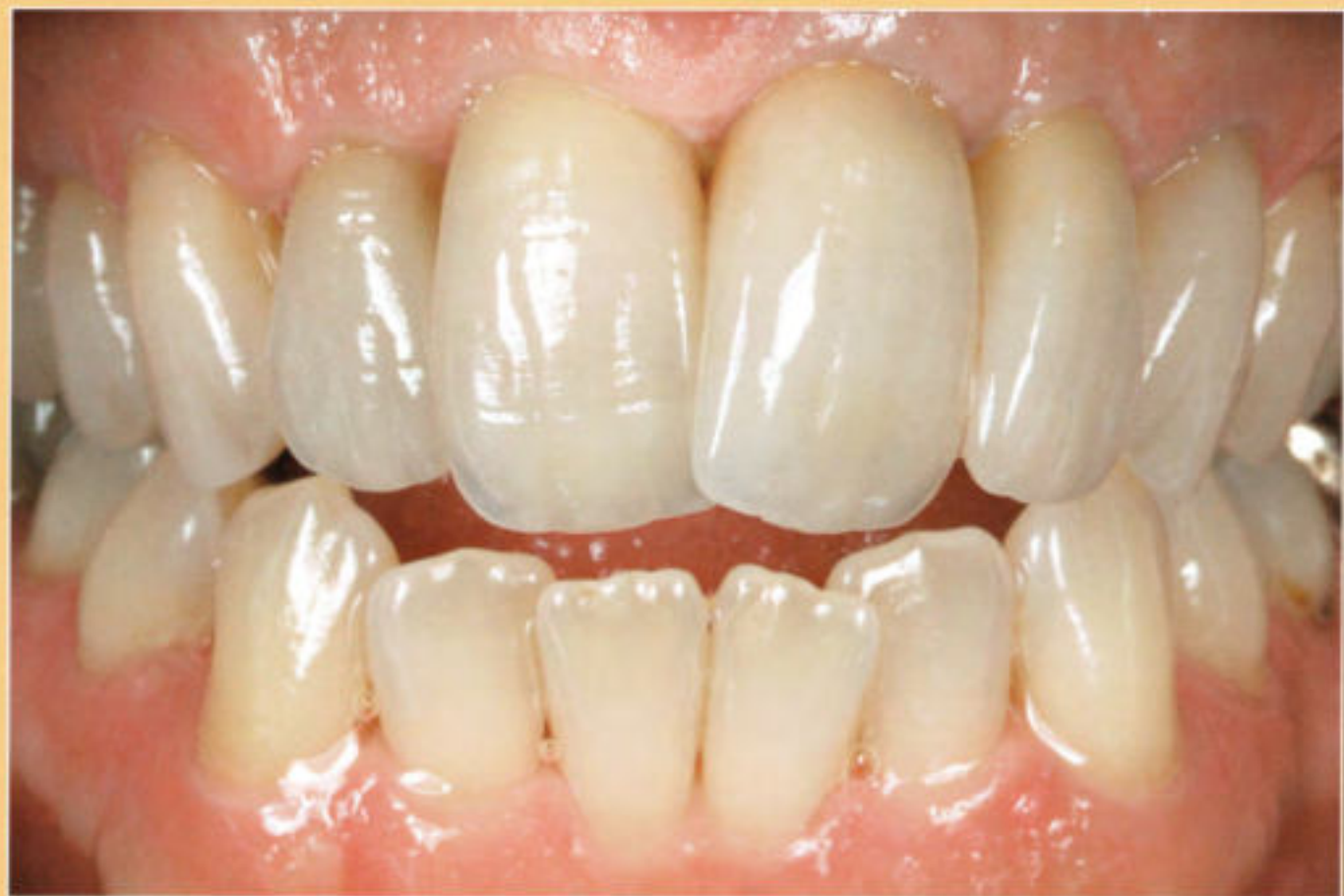Situazione di partenza: morso aperto, morso incrociato, i denti 21 e 22 sono privi di vitalità e presentano grandi otturazioni. L'estetica è ampiamente insoddisfacente.

Soluzione: la regione anteriore è stata trattata con corone bloccate (21, 22) e veneer. I denti laterali sono stati trattati con corone, veneer e intarsi. In questo modo è stato possibile correggere il morso incrociato e allungare i denti anteriori. Il lavoro è stato eseguito con Creation ZHF (Willi Geller Creation, Meiningen, Austria). Il confronto tra la situazione iniziale e quella finale mostra chiaramente il miglioramento: quando il paziente ride e parla, non si vede più la scura cavità orale.



# Estetica dentale eccellente



Paziente:  
ripristino dell'estetica  
frontale e laterale



Odontoiatra:  
Dr. Richard Kleinsman  
Kleinsman Dental Center  
Casinowall 1-3  
46399 Bocholt  
richard@kleinsman.de

Odontotecnico:  
Anja Krüssmann  
Kleinsman/Partner  
Casinowall 1-3  
46399  
anja@kleinsman.de

